

© Коллектив авторов, 2018
УДК 616.132-007.64-089.87:[616.137.2+616.136.5]:616-089.844-089.168
DOI: 10.24884/0042-4625-2018-177-4-67-72

А. Я. Бедров, А. А. Моисеев, А. В. Белозерцева, А. Н. Морозов, Ю. А. Пугаченко

ОТДАЛЕННЫЕ РЕЗУЛЬТАТЫ РЕКОНСТРУКЦИИ НИЖНЕЙ БРЫЖЕЕЧНОЙ И ВНУТРЕННИХ ПОДВЗДОШНЫХ АРТЕРИЙ ПРИ РЕЗЕКЦИИ АНЕВРИЗМЫ ИНФРАРЕНАЛЬНОГО СЕГМЕНТА АОРТЫ

Федеральное государственное бюджетное образовательное учреждение высшего образования «Первый Санкт-Петербургский государственный медицинский университет имени академика И. П. Павлова» Министерства здравоохранения Российской Федерации, Санкт-Петербург, Россия

ЦЕЛЬ. Оценить проходимость нижней брыжеечной артерии и внутренних подвздошных артерий в отдаленном периоде после резекции аневризмы инфраренального сегмента аорты. **МАТЕРИАЛ И МЕТОДЫ.** В исследование включены 33 пациента, которым за период с 1998 по 2017 г. была выполнена резекция аневризмы брюшной аорты в сочетании с реконструкцией нижней брыжеечной артерии и(или) внутренних подвздошных артерий. Для оценки их проходимости в отдаленном периоде после операции всем пациентам выполнена компьютерная томография в ангиорежиме. **РЕЗУЛЬТАТЫ.** Больных наблюдали от 0,5 до 15 лет. Из 30 пациентов, которым нижняя брыжеечная артерия была имплантирована в протез, у 23 (76 %) она была проходима, а у 7 – окклюзирована. Имплантированная нижняя брыжеечная артерия сохраняла свою проходимость в течение 3 лет в 100 % наблюдений, от 3 до 5 лет – в 86 %, 5 лет и более – в 62 %. У 1 пациента, которому была выполнена реконструкция внутренней подвздошной артерии, через 1,5 года после операции был установлен тромбоз протезно-внутреннеподвздошного шунта слева, не сопровождавшийся какими-либо клиническими проявлениями. **ЗАКЛЮЧЕНИЕ.** Высокая отдаленная проходимость нижней брыжеечной артерии и внутренних подвздошных артерий, реконструированных при резекции аневризмы инфраренального сегмента аорты, указывает на необходимость выполнения этого с целью профилактики ишемических расстройств органов пищеварения и малого таза.

Ключевые слова: аневризма, инфраренальный сегмента аорты, реконструкция артерий, нижняя брыжеечная артерия, внутренняя подвздошная артерия, отдаленные результаты

A. Ya. Bedrov, A. A. Moiseev, A. V. Belozertseva, A. N. Morozov, Yu. A. Pugachenko

Long-term results of reconstruction of the inferior mesenteric and internal iliac arteries during resection of the aneurysm of the infrarenal aortic segment

Pavlov University, Russia, St. Petersburg

The **OBJECTIVE** is to assess the patency of the inferior mesenteric artery and internal iliac arteries in the remote period after resection of the aneurysm of the infrarenal aortic segment. **MATERIAL AND METHODS.** The study included 33 patients who underwent resection of the abdominal aortic aneurysm with reconstruction of the inferior mesenteric artery and (or) internal iliac arteries from 1998 to 2017. All patients were examined with computed tomography scan with contrast to assess the patency of inferior mesenteric artery and internal iliac arteries. **RESULTS.** Patients were observed from 0.5 to 15 years. Among 30 patients with inferior mesenteric artery implanted into the prosthesis, 23 (76 %) patients had a passable inferior mesenteric artery and 7 patients had an occluded inferior mesenteric artery. The implanted inferior mesenteric artery maintained its patency for 3 years in 100% of cases, from 3 to 5 years – in 86%, after 5 years and more – in 62%. In one patient who underwent reconstruction of the internal iliac artery, thrombosis of the prosthetic-internal iliac shunt was found out in 1.5 years after the operation, without any clinical manifestations. One patient, underwent the reconstruction of the internal iliac artery, was diagnosed with thrombosis of the prosthetic-internal iliac shunt in 1.5 years after the operation, which was not accompanied by clinical manifestations. **CONCLUSION.** The high remote patency of the inferior mesenteric artery and internal iliac arteries reconstructed during resection of the aneurysm of the infrarenal aortic segment indicates the need for this procedure in order to prevent ischemic disorders of the digestive organs and pelvis.

Keywords: aneurysm, infrarenal aortic segment, reconstruction of artery, inferior mesenteric artery, internal iliac artery, long-term results

Введение. Хирургическое лечение является стандартом оказания медицинской помощи больным с аневризмой инфраренального сегмента аорты (АИСА), что связано как с улучшением диагностики заболевания, так и с постоянным со-

вершенствованием методов его хирургического лечения, особенно эндоваскулярного [1, 2]. Одним из важных факторов, способствующих улучшению результатов их лечения, является активная хирургическая профилактика осложнений, обусловленных

Таблица 1

Исходное состояние проходимости артерий у исследуемой группы больных (n=33)

Артерия	Аневризма	Стеноз	Окклюзия	Всего (%)
Нижняя брыжеечная	–	2	10	12 (36)
Общая подвздошная: с одной стороны с обеих сторон	– 10	– 4	3 1	3 (9) 15 (45)
Наружная подвздошная: с одной стороны с обеих сторон	– –	1 7	2 1	3 (9) 8 (24)
Внутренняя подвздошная: с одной стороны с обеих сторон	2 –	4 3	3 5	9 (27) 18 (55)

мультифокальным атеросклеротическим поражением различных артериальных бассейнов с риском развития ишемических расстройств кровоснабжаемых органов [1, 3–5, 6]. С целью профилактики ишемии левой половины ободочной кишки и органов малого таза ряду больных выполняют имплантацию в протез нижней брыжеечной артерии (НБА) и (или) реконструкцию внутренних подвздошных артерий (ВПА) путем их шунтирования или протезирования [1, 7]. Склонность атеросклеротического поражения к неуклонной прогрессии диктует необходимость динамического наблюдения за этой группой больных в отдаленном периоде с целью мониторинга нарушения проходимости реконструированных артерий. В то же время в литературе имеются лишь единичные сообщения, посвященные оценке проходимости НБА и ВПА и возможным осложнениям в отдаленном периоде после их реконструкции при резекции АИСА [5, 8].

Цель работы – оценка проходимости НБА и ВПА в отдаленном периоде после резекции АИСА.

Материал и методы. В исследование включены 33 пациента, которым с 1998 по 2017 г. в нашей клинике была выполнена резекция аневризмы брюшной аорты в сочетании с реконструкцией НБА и (или) ВПА. Возраст больных на момент последнего контрольного обследования был от 55 до 82 лет

Таблица 2

Вид сосудистой реконструкции при резекции АИСА (n=33)

Вид реконструкции	Число больных (%)
Линейное протезирование аорты	6 (18)
Аортоподвздошное бифуркационное протезирование	14 (42)
Аортобедренное бифуркационное протезирование	8 (24)
Аортоподвздошно-бедренное бифуркационное протезирование	5 (15)
Имплантация НБА в протез	30 (91)
Шунтирование/протезирование ВПА	5 (15)

и в среднем составил (71±1) год. Данные об исходном состоянии проходимости НБА и подвздошных артерий приведены в *табл. 1*.

Данные о виде сосудистой реконструкции при резекции АИСА приведены в *табл. 2*.

Для оценки проходимости реконструированных НБА и ВПА в отдаленном периоде после операции всем пациентам выполнена компьютерная томография в ангиорежиме (КТА). Кумулятивная проходимость НБА рассчитана на основании моментного метода Каплана – Мейера с помощью компьютерной программы «STATISTICA 10.0». Все пациенты, участвовавшие в исследовании, дали на это письменное добровольное информированное согласие. Исследование выполнено в соответствии с требованиями Хельсинкской декларации Всемирной медицинской ассоциации (в ред. 2013 г.).

Результаты. Длительность наблюдения за больными была от 0,5 до 15 лет, в среднем на момент контрольного обследования – (53±7) месяцев: от 0,5 до 3 лет – 11; от 3 до 5 лет – 7; 5 лет и более – 15.

При анализе данных, полученных при КТА, установлено, что среди 30 больных, которым НБА была имплантирована в протез, у 23 (76 %) она была проходима, а у 7 больных окклюзирована с сохранением контрастирования ее ветвей. В зависимости от срока наблюдения после операции имплантированная НБА сохраняла свою проходимость в течение 3 лет в 100 % наблюдений, от 3 до 5 лет – в 86 %, 5 лет и более – в 62 %. График кумулятивной проходимости НБА в отдаленном периоде после резекции АИСА приведен на *рис. 1*. Длительность наблюдения за 5 больными, которым была выполнена реконструкция ВПА, колебалась от 6 месяцев до 10 лет, медиана ее составила 36 месяцев. У 1 пациента этой группы при контрольном обследовании через 1,5 года после операции был констатирован тромбоз протезно-внутриподвздошного шунта слева, не сопровождавшийся какими-либо клиническими проявлениями, у остальных проходимость протезной вставки и ВПА была сохранена.

Обсуждение. Основная цель операции резекции АИСА состоит в увеличении продолжитель-

ности и качества жизни этой категории больных. Хирургическая профилактика осложнений, обусловленных атеросклеротическим поражением висцеральных артерий с развитием синдрома хронической ишемии органов пищеварения и малого таза, оказывает непосредственное влияние на улучшение результатов хирургического лечения этих больных, особенно в отдаленном периоде наблюдения.

Вследствие своего топографо-анатомического расположения исходно проходимость НБА при резекции АИСА оказывается выключенной из кровотока. Считается, что если визуально ретроградный кровоток из НБА хороший, то артерия может быть безопасно перевязана [3, 5, 7]. Однако визуальная оценка кровотока субъективна, а перепады системного давления во время операции не позволяют достоверно оценить риск перевязки артерии. Методика определения ретроградного среднего артериального давления в системе НБА, которое не должно быть менее 40 мм рт. ст., позволяет объективизировать показания к имплантации НБА в протез [3]. Вместе с тем не разработаны надежные методы оценки степени выраженности коллатеральных связей бассейнов НВА и ВПА для решения вопроса допустимости и возможности не проводить реваскуляризацию исходно проходимой НБА или ВПА. Сохранение магистрального кровотока по НБА и ВПА при резекции АИСА имеет особое значение, так как их ветви являются важным связующим звеном, обеспечивающим коллатеральное кровообращение между бассейном висцеральных артерий и артерий нижних конечностей [1–4, 7, 8].

АИСА нередко сочетается с нарушением проходимости висцеральных артерий. Атеросклеротическое поражение чревного ствола (ЧС) и верхней брыжеечной артерии (ВБА) разной степени выраженности встречается у 10–55 % больных с АИСА, а НБА – более чем в половине наблюдений или окклюзирована, или устье ее прикрыто аневризматическим тромбом [3, 6, 9, 10]. Бессимптомное течение стенозов НВА, по всей видимости, связано с хорошим развитием окольных путей кровоснабжения органов пищеварения [4, 9, 11]. Висцеральное кровообращение представляет собой мощный и единый сосудистый бассейн, где ЧС, ВБА и НБА связаны между собой, что обусловлено наличием врожденных коллатеральных анастомозов. При нарушении проходимости одной или нескольких НВА коллатеральное кровообращение осуществляется из бассейна оставшихся не пораженными артерий за счет чревобръжеечного и межбрыжеечного анастомозов [11].

Большое значение при выборе тактики оперативного лечения больных АИСА следует придавать роли подвздошно-мезентериальных коллатералей

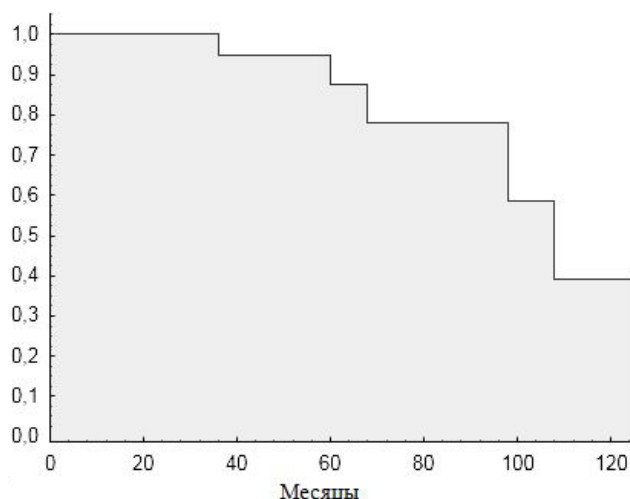


Рис. 1. Кумулятивная проходимость имплантированной в протез НБА в отдаленном периоде после резекции АИСА

в кровоснабжении органов пищеварения, в первую очередь, левого фланга ободочной кишки и органов малого таза [1, 2]. У 40–60 % больных имеется уни- или билатеральное поражение в виде аневризматической трансформации и(или) атерокальциноза исходно проходимых общих подвздошных артерий (ОПА), что диктует необходимость во время $1/3$ операций раздельной перевязки НПА и ВПА с выключением последней из магистрального кровотока. Тщательная диагностика поражения НВА, оценка степени развития коллатералей между бассейнами, особенно при двусторонней окклюзии или перевязке ВПА, когда восстановить магистральный кровоток по ним технически невозможно, диктует необходимость восстановления кровотока по НБА. Приводим клиническое наблюдение.

Больной Б., 68 лет, в 2011 г. обследован в клинике по поводу ишемической болезни сердца, атеросклеротического кардиосклероза, стенокардии напряжения II функционального класса, АИСА и синдрома Лериша с явлениями хронической ишемии нижних конечностей IIb стадии (по Фонтейну – Покровскому). По данным панангиографии выявлен стеноз 90 % ствола левой коронарной артерии, стеноз 80 % передней межжелудочковой, стеноз 80 % диагональной и 80 % огибающей артерий, правая коронарная артерия без значимого стенозирования, гемодинамически незначимые стенозы ЧС и ВБА, мешковидная АИСА диаметром 6 см, окклюзия бифуркации аорты и обеих ОПА, НПА и ВПА, билатеральная окклюзия поверхностных бедренных артерий.

Первым этапом 07.11.11 г. больному были выполнены в условиях искусственного кровообращения и фармакоологической кардиopleгии маммарнокоронарное шунтирование передней межжелудочковой ветви и аутовенозное аортокоронарное секвенциальное шунтирование огибающей и диагональной ветвей левой коронарной артерии. Послеоперационный период протекал без осложнений. При повторной госпитализации, 01.03.2012 г., больному выполнена резекция АИСА с внутримешковым бифуркационным протезированием до общих бедренных артерий и имплантация НБА в основную ветвь

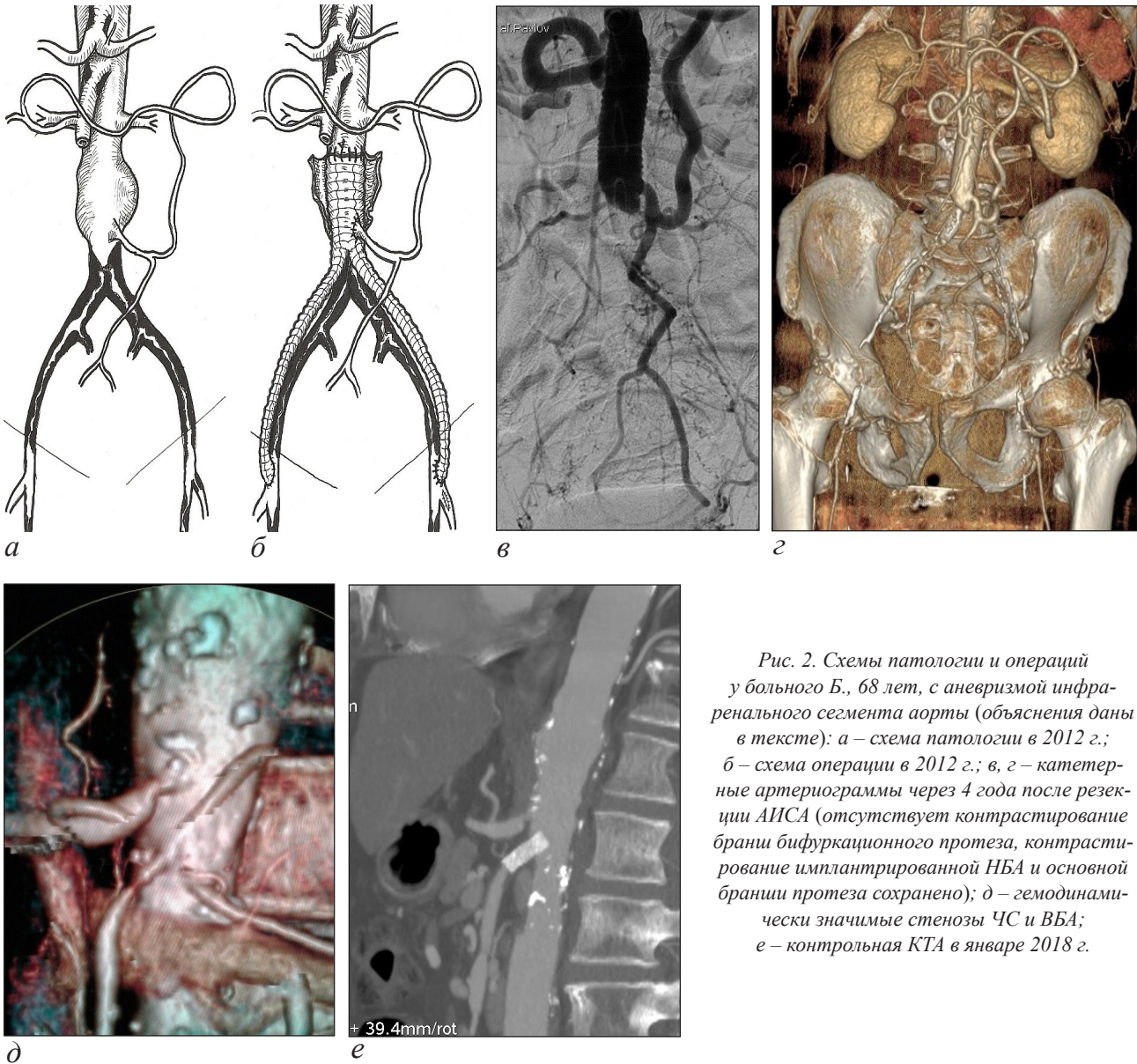


Рис. 2. Схемы патологии и операций у больного Б., 68 лет, с аневризмой инфра-ренального сегмента аорты (объяснения даны в тексте): а – схема патологии в 2012 г.; б – схема операции в 2012 г.; в, з – катетерные ангиограммы через 4 года после резекции АИСА (отсутствует контрастирование бранши бифуркационного протеза, контрастирование имплантированной НБА и основной бранши протеза сохранено); д – гемодинамически значимые стенозы ЧС и ВБА; е – контрольная КТА в январе 2018 г.

протеза. Во время операции установлено, что из аневризмы исходила проходимая НБА диаметром 5 мм, образующая большую дугу Риолана (рис. 2, а, б). Восстановить магистральный кровоток по ВПА не представлялось возможным из-за их хронической окклюзии. Выписан в удовлетворительном состоянии с купированными явлениями хронической ишемии нижних конечностей.

В конце 2016 г. в связи с рецидивом хронической ишемии нижних конечностей в стадии субкомпенсации, обусловленным тромбозом обеих бранш протеза, больной был повторно обследован в клинике (рис. 2, в, з). Установлено, что из проходимой основной бранши протеза происходит сброс крови в имплантированную НБА и развитую большую дугу Риолана с ретроградным заполнением бассейнов ЧС и ВБА, в устьях которых определялись гемодинамически значимые стенозы вследствие прогрессирования атеросклеротического поражения (рис. 2, д). 23.12.2016 г. была выполнена операция – ревизия бедренных артерий, тромбэктомия из бранш протеза, реконструкция дистальных анастомозов. Послеоперационный

период протекал без осложнений, кровоснабжение нижних конечностей компенсировано.

В августе 2017 г. пациент госпитализирован в связи с жалобами на боли в эпигастральной области, связанные с приемом пищи, и снижение массы тела за последние 6 месяцев на 8 кг, что было расценено как синдром хронической ишемии органов пищеварения (ХИОП) в стадии субкомпенсации. Пациенту 17.08.2017 г. выполнена эндоваскулярная баллонная ангиопластика и стентирование ВБА. Абдоминальный болевой синдром был купирован, больной прибавил в массу тела. При контрольной КТА в январе 2018 г. бифуркационный протез, ВБА и имплантированная НБА проходимы (рис. 2, е), пациент жалоб со стороны органов пищеварения и нижних конечностей не предъявляет.

Наличие стенотического поражения ЧС и ВБА, не требующего хирургической коррекции при резекции АИСА, диктует необходимость динамической оценки их проходимости в отдаленном периоде в связи

с возможным прогрессированием стенотического поражения и реальным риском развития ХИОП, что иллюстрирует приведенное выше клиническое наблюдение. Имплантация НБА в протез позволяет в дальнейшем, при сохранении ее проходимости, обеспечить профилактику развития декомпенсации кровообращения в бассейне ЧС и предотвратить восходящий тромбоз аорты с закрытием устьев висцеральных артерий. Это требует расширить показания к имплантации НБА, особенно при бессимптомном стенотическом поражении ЧС и ВБА, с целью профилактики возможного развития, при прогрессировании стенотического поражения висцеральных артерий, синдрома ХИОП [4, 6–8].

Хорошие показатели кумулятивной проходимости имплантированной в протез НБА в различные отдаленные сроки наблюдения, полученные в ходе настоящей работы, свидетельствуют в пользу необходимости и при технической возможности выполнения этой процедуры при резекции АИСА, особенно у больных с сочетанным поражением НБА и подвздошных артерий.

Однако, кроме положительной стороны, этот хирургический прием предполагает развитие ряда осложнений. В литературе имеются указания на возможность развития в отдаленном периоде ложной аневризмы в области анастомоза НБА с синтетическим протезом [12]. С нашей точки зрения, риск развития подобного осложнения обусловлен вариантом реконструкции. Методика имплантации НБА в протез с площадкой аортальной стенки (по Каррелю), которая исходно дегенеративно изменена, порочна. Другая методика, используемая нами, заключается в имплантации в протез ствола НБА, отсеченного от стенки аневризматического мешка, что в известной степени является профилактикой развития ложной аневризмы в зоне анастомоза. В исследуемой группе больных подобное осложнение не наблюдали.

Восстановление кровотока хотя бы по одной исходно проходимой ВПА, особенно в ситуации, когда НБА окклюзирована, должно выполняться обязательно в связи с высоким риском развития ишемии органов малого таза, спинного мозга, высокой перемежающейся хромоты [1]. Однако ряд авторов указывают на развитость и достаточность коллатерального кровотока из бассейна глубоких бедренных артерий для купирования негативных последствий выключения из кровотока ВПА [13, 14]. Прекращение магистрального кровотока по одной из двух проходимых ВПА почти у $1/3$ больных приводит к появлению или усугублению высокой перемежающейся хромоты, а у мужчин – к эректильной дисфункции, что негативно влияет на качество жизни больных в отдаленном периоде [13, 14].

В доступной литературе мало внимания уделено отдаленным результатам прямой реваскуляризации ВПА при резекции АИСА. Есть мнение, что данное вмешательство, требующее выполнения оперативного приема в полости малого таза, технически сложно и связано с риском повреждения крупных венозных стволов, в связи с чем редко выполняется. Нами установлена хорошая отдаленная проходимость и отсутствие у большинства больных поздних осложнений реконструкции ВПА. Это указывает на необходимость расширения показаний к восстановлению магистрального кровотока по ВПА при резекции АИСА и требует продолжения исследований в данном направлении.

Выводы. 1. Высокая частота проходимости НБА, имплантированной в протез при резекции АИСА, свидетельствует о необходимости выполнения этой процедуры с целью профилактики ишемических расстройств органов пищеварения и малого таза.

2. Сохранение проходимости ВПА в отдаленном периоде после ее шунтирования или протезирования при резекции АИСА наблюдается у 80 % больных и позволяет избежать развития ишемического повреждения органов малого таза без увеличения частоты послеоперационных осложнений.

Конфликт интересов / Conflicts of interest

Авторы заявили об отсутствии потенциального конфликта интересов. / Authors declare no conflict of interest.

ЛИТЕРАТУРА [REFERENCES]

1. Donas K. P., Torsello G., Bisdas T. et al. Novel indication for chimney graft placement in the inferior mesenteric artery in abdominal aortic aneurysm patients with coexistent bilateral internal iliac artery occlusion // *J. Endovasc. Ther.* 2014. Vol. 21. P. 548–552.
2. Kouvelos G. N., Katsargyris A., Antoniou G. A. et al. Outcome after interruption or preservation of internal iliac artery flow during endovascular repair of abdominal aorto-iliac aneurysms // *Eur. J. Vasc. Endovasc. Surg.* 2016. Vol. 52. P. 621–634.
3. Профилактика ишемических расстройств левого фланга ободочной кишки при резекции аневризмы инфраренального сегмента аорты / Н. А. Яицкий, А. М. Игнашов, А. Я. Бедров, А. С. Устюжанинов // *Мед. акад. журн.* 2007. Т. 7, № 1. С. 150–157. [Profilaktika ishemicheskich rasstroistv levogo flanga obodochnoi kishki pri rezektsii anevrismy infrarenalnogo segmenta aorty / N. A. Yaitsky, A. M. Ignashov, A. Y. Bedrov, A. S. Ustyuzhaninov // *Meditsinskii akademicheskii zhurnal.* 2007. Vol. 7. P. 150–157].
4. Gonzalez L., Jaffe M. Mesenteric arterial insufficiency following abdominal aortic resection // *Arch. Surg.* 1966. Vol. 93. P. 10–20.
5. Kaczynski J., Jaber B., Atherton S. et al. Successful reimplantation of the hypertrophied inferior mesenteric artery during an open abdominal aortic aneurysm repair // *Interv. Med. Appl. Sci.* 2014. Vol. 6. P. 85–88.
6. Su Z., Pan T., Lian W. Celiac artery stenting in the treatment of intestinal ischemia due to the sacrifice of the dominant inferior mesenteric artery during endovascular aortic repair // *Vasc. Endovasc. Surg.* 2016. Vol. 50. P. 446–450.
7. Kotsis T., Christoforou P., Nastos C. et al. Reversal of acute mesenteric ischemia by salvation of the meandering mesenteric artery with stenting of the left internal iliac artery // *Ann. Vasc. Surg.* 2018. Vol. 46. P. 371–378.

8. Delayed sigmoid ischemic rupture following open repair abdominal aortic aneurysm / T. Kotsis, P. Christoforou, N. Asaloumidis, I. Papanconstantinou // *Vasc. Endovasc. Surg.* 2017. Vol. 51. P. 413–416.
9. Thomas J. H., Blake K., Pierce G. E. et al. The clinical course of asymptomatic mesenteric arterial stenosis // *J. Vasc. Surg.* 1998. Vol. 27. P. 840–844.
10. Tayama S., Sakamoto T., Taguchi E. et al. Successful stenting to superior mesenteric artery after endovascular aneurysm repair of abdominal aorta // *Journ. of Cardiology Cases.* 2010. Vol. 2. P. 78–82.
11. Kachlik D., Baca V. Macroscopic and microscopic intermesenteric communications // *Biomed. Pap. Med. Fac. Univ. Palacky Olomouc Czech. Repub.* 2006. Vol. 150. P. 121–124.
12. Kaliszky P., Gyurkovics E., Nagy A. et al. Unknown late complication after reimplantation of the inferior mesenteric artery // *Z. Gastroenterol.* 2006. Vol. 44. P. A58.
13. Milite D., Campanile F., Tosato F. et al. Hypogastric artery bypass in open repair of abdominal aortoiliac aneurysm : a safe procedure // *Interact. CardioVasc. Thorac. Surg.* 2010. Vol. 10. P. 749–752.
14. Paumier A., Abraham P., Mahe G. et al. Functional outcome of hypogastric revascularisation for prevention of buttock claudication in patients with peripheral artery occlusive disease // *Eur. J. Vasc. Endovasc. Surg.* 2010. Vol. 39. P. 323–329.

Поступила в редакцию 16.05.2018 г.

Сведения об авторах:

Бедров Александр Ярославович (e-mail: abedrov@gmail.com), канд. мед. наук, доцент кафедры хирургии госпитальной с клиникой; *Моисеев Алексей Андреевич* (e-mail: moiseev85@mail.ru), канд. мед. наук, ассистент кафедры хирургии госпитальной с клиникой; *Белозерцева Анастасия Валерьевна* (e-mail: anbeloz@yandex.ru), врач-рентгенолог отделения рентгеновской компьютерной томографии; *Морозов Алексей Николаевич* (e-mail: morozovan1983@gmail.com), зав. отделением рентгеновской компьютерной томографии; *Пугаченко Юлия Александровна* (e-mail: yuliapugachenko@gmail.com), врач-хирург отделения неотложной хирургии; Первый Санкт-Петербургский государственный медицинский университет им. акад. И. П. Павлова МЗ РФ, 197022, Санкт-Петербург, ул. Льва Толстого, д. 6-8.